THESIS HAMBURG 1939

Aus der Universitäts-Kinderklinik Hamburg
Direktor Prof. Dr. Degkwitz

LANE MEDICAL LIBRARY OF
STANFORD UNIVERSITY
300 PASTEUR
PALO ALTO, CALIFORNIA

Wie reagieren Tiere auf Injektion von Jodsol in seröse Höhlen

DISSERTATION
zur Erlangung des Grades eines Doktors der Medizin
der Medizinischen Fakultät
der Hansischen Universität Hamburg

vorgelegt von

EVA BUHR
aus Salzwedel

1941

Hamburg 1939

Berichterstatter: Prof. Dr. D e g k w i t z

Gedruckt mit Genehmigung der Medizinischen Fakultät
der Hansischen Universität Hamburg

Dissertationsdruck: A. Preilipper, Hamburg 11, Admiralitätstraße 16

Die Entdeckung der Röntgenstrahlen brachte der gesamten Medizin starke Bereicherung an diagnostischen Möglichkeiten, deren letzte erst heute abzuheben beginnen. Da man sich zunächst damit be-te, die als physiologisch vorhandenen Absorptionsunterschiede ein-r Gewebsarten und Organe zur Abgrenzung gegeneinander und t zur sichtbaren Darstellung zu verwerten, schien das Gebiet der gendiagnostik von vornherein beschränkt zu sein. Erst die künst-Verabfolgung von Kontrastmitteln, — Substanzen von bestimmtem rptionsindex, — an bestimmte Organe, ermöglichte es, diese auch über ihrer sonst gleich kontraststarken Umgebung abzugrenzen, n Lage, Größe und Feinbau zu definieren.

Es ist einleuchtend, daß diese erweiterte Methode röntgenologischer nostik zuerst auf Hohlorgane angewandt wurde, die mit der Außen-kommunizierten und durch die Möglichkeit der Beschickung von n keine großen Schwierigkeiten der Methodik im Gefolge hatten. ntwickelte man die Darstellung des Intestinaltraktes, des Bron-baumes, der Gallenblase, der Nasennebenhöhlen und der Harnwege. auch damit war dem Bestreben ärztlicher Diagnostik noch nicht ge getan. Es folgte die Erschließung weiterer Möglichkeiten der rastdarstellung durch Verabfolgung hochatomiger Substanzen per tionem, um auf diesem Wege einmal das Binnenhohlraumsystem des slauf- und Lymphapparates, zum anderen aber durch die zu er-ende Phagozytose der Kontrastpartikel durch die Kapillaren-elien und die zu erwartende Diffusion in das Parenchym, in be-nten Organen eine derartige Anreicherung an Kontrastmittel zu len, daß sie diagnostischen Erwägungen zugeführt werden konnten. urde dabei die subkutane, intravenöse, intraarterielle und die In-on in seröse Höhlen in gleichem Maße angewandt. Der letzte itt in dieser Entwicklung ist das von *Degkwitz* entwickelte Ver-en der gezielten Injektionen und besteht darin, bestimmte Organe, Leber, Milz und Lunge elektiv darzustellen durch Verabfolgung s isodispersen Kontrastmittels, das auf Grund seiner bestmmten rofotografisch festgelegten Teilchengröße und Teilchengestaltung theoretischen Erwägungen gerade in diesen Organen gespeichert den muß.

Wenn man die Fälle der bisher verwandten positiven Kontrastmittel sieht, wird man unwillkürlich auf die, die Wahl des Mittels be-

treffenden Schwierigkeiten hingewiesen. Kurz seien hier die Anforderungen an Kontrastmittel für ihre klinische Verwendbarkeit angedeutet:

1. Absolute Unschädlichkeit.
2. Genügende Schattenintensität bei gleichmäßiger Verteilung.
3. Rasches Ausscheiden aus dem Organismus.

Die bisher verwandten Kontrastmittel, Bromnatrium, Jodnatrium, Jodipin, Lipiodol, Abrodil, Uroselektan B, Perabrodil, Thorotrast u. a. sind diesen Forderungen jeweils nur teilweise gerecht geworden. Entweder war ihre Schattenintensität zu gering, oder sie riefen örtliche Reizerscheinungen hervor, oder aber sie setzten schwere Spätschädigungen durch die Unfähigkeit des Organismus, sie zu eliminieren. Letzteres gilt besonders für das Thorotrast, das wohl ausgezeichnete röntgenologische Ergebnisse lieferte, dessen im Organismus verbleibende radioaktive Komponente aber zu schwersten Folgeerscheinungen führte, und bewirkte, daß dieses Mittel aus der klinisch-röntgenologischen Diagnostik verschwand. Es muß daher festgestellt werden, daß bisher noch kein positives Kontrastmittel gefunden worden war, das entweder, in geringer Höhe injiziert, schattengebend genug war, oder, in größerer Menge verabfolgt, Reizerscheinungen nach der Injektion oder gar schwere Spätschädigungen ausschloß.

Prof. *R. Degkwitz* hat im Laboratorium der Hamburger Universitäts-Kinderklinik ein Jodsol hergestellt, das allen Anforderungen, die wir an ein Kontrastmittel stellen, gerecht zu werden verspricht. Nachdem Lukov bereits im Tierexperiment die gute Verträglichkeit des Stoffes bei intravenöser Jnjektion und seine rasche, quantitative Ausscheidung nachgewiesen hatte, erfolgte die erste klinische Anwendung und Erprobung durch *Beckermann* und *Popken* in der I. Medizinischen Klinik des Universitäts-Krankenhauses Eppendorf. Von ihnen verwandt wurde vorwiegend das Sol des Trijodstearinsäure-Äthylesters. Zur Darstellung von Leber und Milz — Hepatolienographie wurde das Sol einer großen Zahl vorwiegend schwerkranker Patienten intravenös verabfolgt. Die Röntgenbefunde sprachen für die hervorragenden Eigenschaften des Mittels, die gute Verträglichkeit, rasche und vollständige Ausscheidung bei intravenöser Applikation muß als erwiesen gelten. Außer gelegentlichen Jodüberempfindlichkeitsreaktionen konnten nur ganz vereinzelt flüchtige Nebenerscheinungen nachgewiesen werden, die sich mit Sicherheit von dem eigentlichen Krankheitsbild abgrenzen ließen.

Hipp hat das Jodsol zur Darstellung der Gehirnarterien (Encephalarteriographie) intraarteriell an Hunde verabfolgt. Neben ausgezeichneten Röntgenbefunden hat er in keinem Fall irgendwelche Nebenerscheinungen oder Schädigungen festgestellt.

Unsere Aufgabe war es nun, zum weiteren Beweis seiner Unbedenklichkeit, das Jodsol bei Tieren in seröse Höhlen zu injizieren, und die Reaktion des Tierkörpers hierauf zu registrieren. Wir verwandten den Trijodstearinsäure-Äthylester in einer Konzentration von 20 g Jod auf 100 ccm Sol.

A. Gelenke

Unsere Versuchstiere waren drei Schäferhunde, bei denen die In-
on ins Kniegelenk als der geräumigsten Gelenkhöhle durchgeführt
de. Die Hunde bekamen Morphium-Pernocton-Narkose, (2 ccm 4%
phium und 4,4 ccm Pernocton). Die Injektion wurde in Seitenlage
enommen, wobei das Knie in mäßiger Beugestellung fixiert wurde.
Einstichstelle, medial vom Kniescheibenband, in der Mitte zwischen
lla und Tuberositas tibiae, wurde durch Rasieren freigelegt und mit
hol desinfiziert. Um schwere mechanische Zerstörungen, ein eventu-
: Austreten von Kontrastmittel aus dem Injektionskanal, und die
lichkeit von Infektionen, deren Erscheinungen als Reaktion auf das
trastmittel gedeutet werden könnten, zu vermeiden, wurde zur In-
ion eine sehr dünne Kanüle benutzt. Das Sol wurde im Wasserbad
ärmt und körperwarm injiziert. Die injizierten Mengen schwankten
schen 3—15 ccm. Zur schnelleren und gleichmäßigeren Verteilung
rde das Gelenk nach der Injektion kräftig massiert.

Klinischer Befund

In keinem Fall ließen sich bei den Tieren Störungen des Allgemein-
ndens oder örtliche Reizwirkungen feststellen. Das Gelenk war weder
ck- noch schmerzempfindlich. Funktionelle Störungen traten nicht
. Auch nach längerer Zeit waren keine pathologisch-histologischen
änderungen des Gelenkinnern zu beobachten.

Resorption

Vor der Injektion und sofort im Anschluß daran wurde das jeweilige
enk und seine Umgebung geröntgt.

Weitere Aufnahmen folgten im Abstand von: 15 Minuten, 1 Stunde,
tunden, 3 Stunden, 24 Stunden, 48 Stunden.

Befunde: Schon 2 Stunden nach der InIjektion ließen sich deutlich
sorptionsvorgänge in die dem Gelenk benachbarten Lymphbahnen
chweisen. Nach 48 Stunden fand sich kein Kontrastmittel mehr in der
lenkhöhle, sondern ausschließlich in den Lymphbahnen.

Hinsichtlich der Kontrastdarstellung des Kniegelenkinnenraumes
eint das Jodsol infolge ungleichmäßiger Verteilung vor allem in den
neren Gelenkspalten wenig geeignet. Vielleicht kann ein mikroskopisch
chweisbares Zusammenballen der Solteilchen bei Zusatz von Gelenk-
ssigkeit zu größeren Partikeln als Erklärung hierfür dienen.

B. Bauchhöhle

Als Versuchstiere dienten sieben Kaninchen. Vor der Injektion ließen
r die Tiere 24 Stunden hungern. Das Sol wurde wiederum im Wasser-
d erwärmt und körperwarm in die Bauchhöhle injiziert. Um Darm-
rletzungen zu vermeiden, führten wir bei Beckenhochlagerung die
anüle in der Inguinalgegend ein.

Injiziert wurden:

1. Tier: 6 ccm Sol = 600 mg Jod/kg Körpergewicht
2. Tier: 12 ccm „ = 1200 „ „ „
3. Tier: 15 ccm „ = 1500 „ „ „
4. Tier: 15 ccm „ = 1500 „ „ „
5. Tier: 18 ccm „ = 1800 „ „ „
6. Tier: 20 ccm „ = 2000 „ „ „
7. Tier: 30 ccm „ = 3000 „ „ „

Nach der Injektion sorgten wir durch leichte Massage für eine bessere Verteilung des Kontrastmittels in der Peritonealhöhle.

Klinischer Befund

Das Allgemeinbefinden der Tiere im Anschluß an die Injektion und in den Tagen und Wochen danach war — mit Ausnahme von zwei Fällen (3 und 5) unverändert gut und ließ auf keinerlei Störungen schließen. Diese beiden Tiere verloren sofort nach der Injektion an Lebendigkeit und boten ein krankhaftes Bild. Beide sind am 3. Tag post injectionem eingegangen. Die klinische Beobachtung der Tiere, die wir jeweils in den ersten acht Tagen durchführten, erstreckte sich auf tägliche Temperaturmessung und Leukozytenzählung.

Ergebnisse: Die Temperatur schwankte zwischen 36,5 und 38,5, wobei zu bemerken ist, daß die Temperatur bei Kaninchen schon normalerweise gewissen Schwankungen unterliegt — so wurden beispielsweise bei einem nicht gespritzten Tier 38,7 gemessen. Auch die Schwankungsbreite der Leukozyten war gering. Ihre Zahl bewegte sich zwischen 6000 und 9000. Bemerkenswert ist, daß auch die eingegangenen Tiere in diese Daten einbezogen sind. Eine vor und während der Zeit der Resorption durchgeführte Fettbestimmung im Blut der Tiere ergab normale Werte, ein Zeichen, daß keine Blockierung der chylusabführenden Wege erfolgt.

Nach vollständiger Resorption aus der Bauchhöhle wurden die Tiere getötet und der genaue Sektions- und pathologisch-histologische Befund erhoben.

Pathologisch-anatomischer Befund

Bei der Sektion sahen wir bei keinem der Tiere Anzeichen einer bestehenden oder überstandenen Peritonitis. Bei zwei Tieren fand sich nicht resorbiertes Solkonglomerat in der Peritonealhöhle, und zwar bei

Tier 1 (6 ccm) ein erbsen-bohnengroßes, bei
Tier 7 (30 ccm) ein etwa hirsekorngroßes Stück.

Histologische Präparate von Leber, Milz, Niere, Zwerchfell und den Lymphwegen zeigten keinerlei pathologische Veränderungen dieser Organe. Die Sektion und histologische Organuntersuchung der beiden eingegangenen Tiere ergab folgendes:

Tier 3 (15 ccm). Kein pathologischer Sektionsbefund. Histologisch zeigten sich Stauungsblutungen in der Leber, meist zentral um die Vene, teilweise auch in der intermediären Zone gelegen, und Muskelzerfallsherde, herdförmige Entzündungen und Muskelverfettungen im Bereich des Zwerchfells.

Tier 5 (18 ccm) Dilatation des rechten Ventrikels, starke Füllung des sen Systems, Blutungen in beide Lungenunterlappen, Lungenödem, osen in der Leber. Die histologische Untersuchung bestätigte den nd: Stauungsblutungen mit Nekrosen in der Leber, sehr blutreiche mit stark erweiterten Sinus, hyperämische Lunge mit stellenweisen ungen in den Alveolen und stellenweisem Oedem.

Resorption.

Bevor wir über die von uns beobachteten Resorptionsvorgänge be-en, möchten wir einige Worte über die derzeitigen Anschauungen Art und Verlauf von Resorptionsvorgängen aus der Bauchhöhle vor-chicken. Kolloidal gelöste Stoffe, — und um solche handelt es sich, den zur Kontrastdarstellung verwandten Substanzen, — können iär nur auf dem Lymphwege resorbiert werden. Insofern kommt Resorption durch das Hauptresorptionsorgan der Bauchhöhle, das , nicht in Frage, weil dessen Lymphgefäße im Gegensatz zu denen Zwerchfells, der Rückbildung anheimfallen. Das Lymphsystem nun en wir auf als ein der Resorption des von den Blutkapillaren trans-erten Gewebssaftes und dessen Rückführung in die Blutbahn dienendes llraumsystem, das mit seinen feinsten Ausläufern, den Lymph-illaren, blind im Gewebe beginnt, mit den Gewebsspalten also in ier direkten, offenen Verbindung steht. Für die Resorption aus der chhöhle erforderlich ist nun eine Kommunikation zwischen dieser den Lymphkapillarnetzen des sie auskleidenden Peritoneum parie-, insbesondere des peritonealen Zwerchfellüberzugs. Eine solche Ver-llung ist durch mikroskopisch nachweisbare Poren, Stomata, schen den Zellen der Endothelüberzüge nachgewiesen. Sie münden kt in die Lichtung von Lymphgefäßen und finden sich in der En-nelauskleidung sämtlicher seröser Höhlen. Vor allem im Bereich des trum tendineum des Zwerchfells sind sie sehr zahlreich. Der weitere luß resorbierter Substanzen erfolgt in zahlreichen, das Zwerchfell r durchsetzenden Lymphbahnen, vermittels derer die subperitoneal laufenden Lymphgefäße Anschluß gewinnen an die großen auf-genden Lymphstämme des vorderen und hinteren Mediastinums. So-ist der Resorption kolloidal gelöster Stoffe aus der Bauchhöhle ein g gewiesen.

Eine weitere Möglichkeit besteht nach *Loeschke* in der Resorption rch perikapilläre, klappenlose Resorptionsbahnen, die er durch In-tion kolloidaler Farbstoffe dargestellt hat. Er sieht in ihnen den entlichen Beginn des Lymphgefäßsystems und bezeichnet sie deshalb Lymphscheiden. Durch Untersuchungen von *Fischer*, der die Methode r Loeschke'schen Farbstoffinjektion mit seiner Methode der Lymph-fäßdarstellung durch Luftfüllung kombinierte, hat sich jedoch ergeben, ß sich beideResorptionssysteme wohl nebeneinander darstellen lassen, ne Verbindung zwischen den farbstofftragenden Bahnen und den luft-füllten Lymphwegen aber nicht zu beobachten ist. Wesentlich ist nun, ß dieses Netz perivaskulärer Resorptionsräume bei Leber, Milz, Darm nd Pankreas in direkter Verbindung mit der freien Bauchhöhle steht,

aus der ein reicher Resorptionsstrom von der Oberfläche durch diese Organe hindurch nach den regionären Hilusdrüsen resp. dem Darmlumen festgestellt werden konnte.

Zur genauen Beobachtung des Resorptionsvorgangs haben wir die Tiere im Anschluß an die Injektion, drei Stunden danach und während der ersten acht Tage täglich geröntgt. Weiterhin wurden sie röntgenologisch beobachtet bis das Sol vollständig aus der Bauchhöhle resorbiert war. Dabei konnte folgendes festgestellt werden:

Schon nach spätestens 24 Stunden war der Resorptionsstrom aus der Peritonealhöhle, Zwerchfell und Mediastinum durchsetzend, bis in die Lymphdrüsen im Bereich der oberen Thoraxpertur gelangt. Das Kontrastmittel durchzieht in stark geschlängelten Bahnen die hintere und vordere Zwerchfellcircumferenz und sammelt sich in der Hauptsache in zwei symmetrisch paravertebral verlaufenden Lymphstämmen, die in caudo-cranialer Richtung verlaufen und sich in der Claviculargegend verlieren (Abb. 1, 2, 3). Der links meist in der Einzahl sich darstellende Lymphstamm von besonders großem Kaliber läßt mit ziemlicher Sicherheit auf den Ductus thoracicus schließen. In den dazwischen liegenden, in die Resorptionsbahn eingeschalteten Lymphdrüsen hat sich das Kontrastmittel zum Depot angereichert, vorzugsweise in der Gegend des Lungenhilus (Abb. 1). Besonders deutlich stellen sich die Lymphdrüsen der Clavicularregion im Bereich der oberen Thoraxapertur dar (Abb. 2, 3). Bemerkenswert ist, daß sich trotz der Verschiedenheit der verwandten Solmengen, 12—30 ccm, stets Bilder von größter Übereinstimmung ergaben, so daß wir annehmen können, daß die Darstellung der Resorptionsbahn im Bereiche dieser Mengen keinen nennenswerten Schwankungen unterliegt. Die schönste und vollständigste Darstellung des Resorptionsweges ergab sich bei einer injizierten Menge von 12—15 ccm Sol, — während wir bei 6 ccm keine Lymphbahnen erkennen konnten. Eine hämatogene Schattenanreicherung in Leber und Milz konnte nur bei Injektion von größeren Mengen (30 ccm) erzielt werden (Abb. 4). Die Darstellung der mesenterialen Lymphdrüsen ist nicht unbedingt überzeugend, obgleich der Sektionsbefund eine Speicherung des Jodsols in diesen Drüsen erkennen ließ.

Zur Untersuchung der Möglichkeit anderweitiger Darstellung der mesenterialen Lymphdrüsen haben wir bei zwei Tieren das Jodsol enteral verabfolgt.

1. Versuch: Das Versuchstier, — Hund —, hungerte 24 Stunden.

Durch Duodenalsonde wurden 15 ccm Sol innerhalb von 20 Minuten langsam injiziert. Zur Vermeidung einer zu schnellen Passage des nahezu leeren Darmes wurden kurz vor der Solinjektion mittels einer 2. Sonde 20 ccm Milchreis in den Magen gegeben. Röntgenaufnahmen nach einer halben Stunde, nach drei und nach 24 Stunden, ließen keine Resorption aus dem Darm erkennen.

2. Versuch: Das Versuchstier — Kaninchen — hungerte 48 Stunden.

Das Abdomen wurde operativ eröffnet und 15 ccm Sol direkt ins Duodenum injiziert. Aufnahmen nach einer, nach zwei und 24 Stunden ließen gleichfalls auf keinerlei Resorptionsvorgänge schließen.

Diese Befunde stimmen überein mit Untersuchungsergebnissen von *schke*, der bei oraler Verabreichung von Farbstoffen oder direkter ktion von solchen ins Duodenum gleichfalls keine Resorption in die phbahn nachweisen konnte. Es ist dies wohl durch das Fehlen einer kten Verbindung in Form von Stomata zwischen den allseitig abhlossenen zentralen Chylusgefäßen und dem Darmlumen, und durch besonderen Resorptionsverhältnisse der Darmepithelien bedingt.

Zusammenfassend stellen wir fest, daß bei intraperiteonaler Injektion Solmengen zwischen 12—30 ccm eine Resorption durch das parietale itoneum und ein Transport durch die diaphragmatischen und mediaalen Lymphbahnen stattfindet, die sich im Röntgenbilde äußerst eincksvoll darstellen. Daneben ergibt sich eine gute Darstellung der in Resorptionsbahn eingeschalteten Lymphdrüsen des vorderen und teren Mediastinums, der peribronchialen und subclaviculären, sowie e hinreichende Darstellung der mesenterialen Lymphdrüsen. Eine rstellung der letzteren durch orale oder enterale Verabreichung von ntrastmitteln war uns nicht möglich.

Die Injektion von Kontrastmitteln in die Bauchhöhle ist nichts ues. *Faravelli* hat sie schon 1934 durchgeführt, wobei ihm die Darllung der Lymphwege des vorderen und hinteren Mediastinums gelang. *Kadrnka* und *Andeoud* wandten im Tierversuch die intraperitoneale ektionsmethode mit Thorotrast an, und konnten bald nach der Injektion Lymphbahnen des Zwerchfells und des Brustkorbes, sowie die meterialen, paravertebralen und subclavikulären Lymphdrüsen im Röntnbild erkennen. Schon vorher war es ihnen gelungen, durch subkutane ektion Teile des Lymphsystems darzustellen, gleich den Japanern *nakoe* und *Fujita*, denen hierbei die Priorität gebührt. *Nicolosi* inierte gleichfalls Thorotrast in die Bauchhöhle zur Feststellung viscerosceraler und viscero-parietaler Verwachsungen. All diesen Versuchen, e wohl interessante Aufschlüsse über Resorptionsvorgänge und den rlauf der Lympgefäße brachten, blieb letzten Endes der Erfolg, — runter verstehen wir die diagnostische Verwendung in der Klinik, vergt wegen der schon eingangs erwähnten Bedenklichkeit des dazu verndten Kontrastmittels. Daher galt die Darstellung der Lymphgefäße vivo ohne gleichzeitige Gefährdung des Patienten bis heute allgemein s schwierig.

Verweildauer und Ausscheidung

Hinsichtlich des zeitlichen Ablaufs der Resorption ist festzustellen, aß dieselbe wohl spontan beginnt, im allgemeinen aber ziemlich langm verläuft, und sich über etwa vier bis sechs Wochen erstreckt. Zu esem Zeitpunkt ist die Bauchhöhle — mit Ausnahme von vereinzelten rsekorn-erbsengroßen Solteilchen, die sich bei zwei Tieren vorfanden, - von Kontrastmittel frei und dieses nur noch in den abführenden ymphwegen anzutreffen. Hat das Sol einmal die Blutbahn erreicht, so t mit einem Ausscheiden — in wenigen Tagen zu rechnen, wie das für ie intravenöse Injektion erwiesen wurde. Den genauen Verlauf der usscheidung mengenmäßig und zeitlich zu erfassen, soll weiteren Unterchungen vorbehalten bleiben.

Zusammenfassung

Injiziert man bei Tieren Jodsol in seröse Höhlen, so lassen sich:

I. In der überwiegenden Mehrzahl der Fälle weder örtliche Reizerscheinungen im Anschluß an die Injektion, noch allgemeine Störungen längere Zeit danach feststellen. Der Sektions- und pathologisch-histologische Befund ergeben keine pathologischen Veränderungen an den Organen. Es ist dies ein weiterer Beweis für die Unbedenklichkeit und klinische Verwendbarkeit des neuen Kontrastmittels.

II. Der tierische Organismus beantwortet die Injektion mit Resorption der Kontrastpartikel durch das Lymphgefäßsystem. Hierbei werden im Röntgenbilde die der jeweiligen serösen Höhle zugeordneten Lymphbahnen mit den in sie eingeschalteten Lymphdrüsen bis zur Stelle ihres Eintritts in die Blutbahn in eindrucksvoller Weise dargestellt. Wir halten die Methode der Injektion von Jodsol in seröse Höhlen, insbesondere die intraperitoneale Injektion, für geeignet, als klinische Untersuchungsmethode aufgenommen und ausgebaut zu werden zur Feststellung von Veränderungen des Lymphgefäßsystems.

Am Schlusse meiner Arbeit möchte ich nicht unterlassen Herrn Professor Dr. Degkwitz für die Überlassung des Themas und die freundliche Beratung bei meiner Arbeit sowie Herrn Dr. Prévôt für die Erlaubnis die röntgenologischen Untersuchungen in seinem Institut durchführen zu dürfen meinen besten Dank auszusprechen.



Abb. 1 (Fall 2) 12 ccm Sol, 24 Std. post injectionem

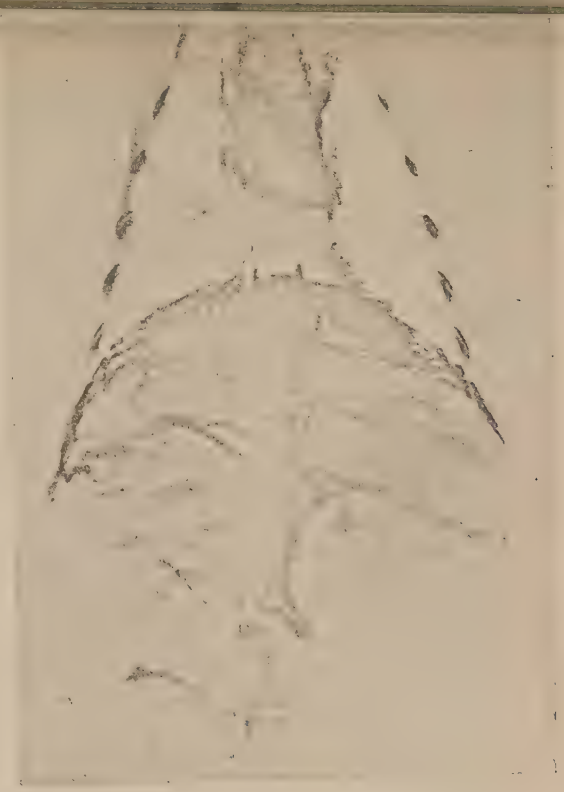

Abb. 2 (Fall 4) 15 ccm Sol, 24 Std. post injectionem



Abb. 3 (Fall 4) 15 ccm Sol, 48 Std. post infectionem

Abb. 4 (Fall 7) 30 ccm Sol, 24 Std. post infectionem

Zwerchfell eines Kaninchens 12 ccm Sol 48 Std. post injectionem

SCHRIFTTUM

witz: Kolloidgestaltung und gezielte intravenöse Injektion, Fortschritte auf dem Gebiet der Röntgenstrahlen, Bd. 58 (1938).

ermann und *Popken:* Kontrastdarstellung der Leber und Milz im Röntgenbild mit Jodsolen, Fortschritte auf dem Gebiet der Röntgenstrahlen, Bd. 58 (1938).

: Encephalarteriographien mit Jodstearinsol beim Hunde, Dissertation Hamburg 1938.

eyer: Die Röntgenkontrastdarstellung des Kniegelenkes beim Hunde, München, Inaugural-Dissertation. 1937.

mann: Die Darstellung des Knieinnern im Röntgenbild, Archiv Klin. Chirurgie 187 (1936).

l und *Marchand:* Allgemeine Pathologie der Lymphströmung (1912).

leloo: Allgemeine Pathologie — Lymphbildung und Lymphbewegung.

chke: Experimentelle Untersuchungen über Saftstrom und Resorptionswege, Virchow's Archiv, Bd. 292 (1934).

ner: Lymphgefäßuntersuchungen an serösen Häuten mit Luftfüllungsmethoden (Das Verhalten der Netzlymphgefäße bei chronischen Entzündungen), Verh. Dtsch. path. Ges. 28, 223 (1935).

velli, A.: Experimentelle Untersuchungen über die Lymphographie der großen Eingeweidehöhlen, Zentralblatt für die ges. Radiologie Bd. 23, 1936).

osie, Gioacchino: Die Peritoneographie mittels Kontrastmitteln, Zentralblatt f. d. ges. Radiologie (Bd. 23, 1936).

aka, S. et S. Andeoud: Experimentelle Lymphohepatographie auf peritonealem Wege. Zentralblatt f. d. ges. Radiologie (Bd. 21, 1936).

koe u. *Fujita:* Zitiert nach Mayer, Raul: Experimentelle Lymphographie. Zentralblatt f. d. ges. Radiologie. (Bd. 24, 1937).

LEBENSLAUF

Am 23. 1. 1916 wurde ich als drittes Kind des Arztes Dr. med. Franz Buhr und seiner Ehefrau Elisabeth, geb. Borchers, in Salzwedel i. d. Altm. geboren. Nach drei Jahren Grundschule besuchte ich das einheimische Oberlyzeum, bestand im März 1934 mein Abitur und erhielt das Zeugnis der Hochschulreife. Nach einem halben Jahr Arbeitsdienst begann ich am 1. November 1934 das Studium der Medizin. Die vorklinischen Semester studierte ich in Marburg — Vorphysikum am 21. 10. 35 — in Freiburg Physikum am 23. 2. 37. Die klinischen Semester studierte ich in Graz (ein Semester), Düsseldorf (zwei Semester) und in Hamburg (zwei Semester). Infolge des Krieges wurde ich schon am 12. September d. J. zum Notexamen zugelassen und erhielt gleichzeitig die Approbation B.

Eva Buhr